

На правах рукописи

ОРЛОВА
Ольга Владимировна

**ЭКСПЕРИМЕНТАЛЬНОЕ ОБОСНОВАНИЕ ПРИМЕНЕНИЯ
БАКТЕРИАЛЬНОЙ ЦЕЛЛЮЛОЗЫ ДЛЯ ЛЕЧЕНИЯ ОЖОГОВЫХ РАН**

3.1.9. Хирургия (медицинские науки)

АВТОРЕФЕРАТ
диссертации на соискание ученой степени
кандидата медицинских наук

Барнаул – 2025

Работа выполнена в Федеральном государственном бюджетном образовательном учреждении высшего образования «Алтайский государственный медицинский университет» Министерства здравоохранения Российской Федерации

Научный руководитель:

Жариков Андрей Николаевич – доктор медицинских наук, доцент

Официальные оппоненты:

Богданов Сергей Борисович – доктор медицинских наук, профессор, Государственное бюджетное учреждение здравоохранения «Научно-исследовательский институт – Краевая клиническая больница №1 имени профессора С.В. Очаповского» Министерства здравоохранения Краснодарского края, заведующий ожоговым отделением, главный внештатный комбустиолог Южного Федерального округа Минздрава России; Федеральное государственное бюджетное образовательное учреждение высшего образования «Кубанский государственный медицинский университет» Министерства здравоохранения Российской Федерации, кафедра ортопедии, травматологии и ВПХ, профессор

Владимирова Оксана Владимировна – доктор медицинских наук, доцент, Федеральное государственное бюджетное образовательное учреждение высшего образования «Ставропольский государственный медицинский университет» Министерства здравоохранения Российской Федерации, кафедра общей хирургии, профессор

Ведущая организация: Государственное бюджетное учреждение «Санкт-Петербургский научно-исследовательский институт скорой помощи имени И.И. Джанелидзе»

Защита диссертации состоится «__» _____ 2025 года в ____ часов на заседании диссертационного совета Д 21.2.001.02 при Федеральном государственном бюджетном образовательном учреждении высшего образования «Алтайский государственный медицинский университет» Министерства здравоохранения Российской Федерации (656038, г. Барнаул, проспект Ленина, 40).

С диссертацией можно ознакомиться в библиотеке и на сайте Федерального государственного бюджетного образовательного учреждения высшего образования «Алтайский государственный медицинский университет» Министерства здравоохранения Российской Федерации (656038, г. Барнаул, ул. Папанинцев, 126) и на сайте: <http://www.asmu.ru>.

Автореферат разослан «__» _____ 2025г.

Ученый секретарь
диссертационного совета

Николаева Мария Геннадьевна

ОБЩАЯ ХАРАКТЕРИСТИКА РАБОТЫ

Актуальность темы исследования. Лечение ожоговых повреждений кожи остается одной из значимых проблем хирургии повреждений (Алексеев А.А. с соавт., 2022; Зиновьев Е.В. с соавт., 2020). Несмотря на достигнутые успехи в комбустиологии летальность в России варьирует от 3,9 до 5,7%. В настоящее время при наличии пограничных термических ожогов кожи II, III степени широко используется местное лечение с применением разнообразных перевязочных материалов, вакуум-технологий, которые позволяют ускорить заживление ожоговой раны, уменьшить длительность лечения, профилактить осложнения (Бобровников А.Э. с соавт., 2019; Богданов С.Б. с соавт., 2022). Исследователи и клиницисты, наряду с известными методами (ауто- и аллодермопластика) и материалами (гидрогели, композиционные препараты и др.), для лечения ожоговых ран все чаще обращают внимание на субстанции природного происхождения, часть из которых, может быть, с успехом использована для стимуляции процессов репарации и регенерации. Несмотря на использование активной хирургической тактики, наличие современных антисептиков и композиционных перевязочных средств, которые применяются в специализированных ожоговых отделениях по-прежнему остаются проблемы хирургического лечения пациентов с термической травмой. Остается высоким лизис аутодермотрансплантатов, частота которых достигает 32% случаев (Грибань П.Н. с соавт., 2010). Более чем в 70% наблюдений случается нагноение ран донорских участков кожи (Vano I., 2017, Goverman J., 2017). Все это приводит к отрицательным результатам лечения, низкому реабилитационному потенциалу реконвалесцентов, а также к высокой летальности пациентов с глубокими и обширными ожогами, достигающей 15% (Рева И.В. с соавт., 2017).

Одной из эффективных технологий лечения ожогов кожи является создание над раневой поверхностью закрытой влажной среды, что позволяет создать механический барьер, уменьшить количество перевязок и добиться более быстрого заживления раневого дефекта. Существует много причин, по которым бактериальная целлюлоза (БЦ) является наиболее предпочтительным кандидатом для разработки новых перевязочных материалов и средств для лечения ран. Она не обладает токсичностью и для нее характерны высокая механическая прочность, совместимость с другими материалами, а также пластичность, биоразлагаемость, водоудерживающая способность (Sulaeva I. et al., 2015; Liu W. et al., 2020). Широко известно применение БЦ в промышленной сфере, так, например, в качестве упаковки для пищевых наборов, в виде составных частей различных электронных приборов, в текстильном производстве и конечно в биомедицине (Gregory D.A. et al., 2021; Choi S.M. et al., 2022). Микрофибриллярная сетчатая 3D структура, с толщиной микрофибрилл от 30 до 250 нм позволяет соотнести ее к наноматериалам и это обеспечивает ей соответствующие уникальные свойства (Skiba E.A. et al., 2021). В отличие от растительной целлюлозы, целлюлоза на основе биополимера глюкозы и бактерий не содержит лигнина и других полисахаридов (Lee K.Y. et al., 2014; Portela R. et al., 2019). Наноструктурные свойства позволили применять целлюлозные материалы в качестве основы для создания

различных медицинских изделий, перевязочных средств, других различных биомедицинских приложениях, включая формирование кровеносных сосудов в микрохирургии (Klemm D. et al., 2001), замещение дефектов сонных артерий в сердечно-сосудистой хирургии, разработку сосудистых стентов (Fink H. et al., 2010), лечение трофических язв (Portal O. et al., 2009), в том числе при синдроме диабетической стопы (Solway D.R. et al., 2011), лечение ожогов (Czaja W. et al., 2007; Зубкова Н.В., 2020) и восстановления кожи (Fu L. et al., 2012), в качестве основы для формирования роговичной ткани, лечения одонтогенных заболеваний, восстановления костей носа, создание костных структур (Saska S. et al., 2011), замену хрящевой ткани уха (Nimeskern L. et al., 2013), регенерацию поврежденных нервных волокон (Kowalska-Ludwicka K. et al., 2013), замену твердой мозговой оболочки (Rosen C.L. et al., 2011) и т.д.

В связи с этим, применение новых влажных биоматериалов для лечения ожогов кожи может стать перспективной технологией, которая может успешно применяться в хирургии и комбустиологии.

Степень разработанности темы. В настоящее время существует несколько ключевых проблем в стандартной процедуре лечения ожоговых ран, что влияет на ускорение их заживления при минимизации процессов рубцевания (Phelan H.A. et al., 2019): предотвращение экссудации из ран (увеличивается до 70 раз по сравнению с нормальной кожей), защита раневой поверхности от инфекции, быстрое и эффективное закрытие раны, которое может быть выполнено с использованием кожного трансплантата или других заменителей кожи (ауто- аллотрансплантаты, ксенотрансплантаты) (Balasubramani M. et al., 2001; Baxter R.M. et al., 2013). В многочисленных исследованиях установлено, что повязки БЦ особенно эффективны при экссудировующих ожоговых ранах и ранах с повышенной температурой (Czaja W. et al., 2007). Благодаря высокому содержанию воды они могут охлаждать место ожога и снимать боль (Aboelnaga A. et al., 2018). Создавая защитный механический барьер в случае свежих и неглубоких ожоговых ран повязки БЦ смогут ускорить процесс эпителизации, снизить риск инфицирования и потери жидкости (Coelho G.A. et al., 2020), а при глубоких ожогах (II и IIIa степени) способствовать удалению некротизированных тканей из раны и стимуляции ангиогенеза (Brassolatti P. et al., 2018). Применение БЦ, как нового медицинского биопродукта является перспективным при лечении ран кожи и мягких тканей различного генеза, особенно ожоговых ран, где она может не только обеспечить комфортную влажную среду для раны, абсорбировать ее раневую экссудат, предотвратить бактериальную инфекцию, но и позволяет ране свободно дышать, не прилипать к ее поверхности и не вызывать вторичную травматизацию формирующихся регенераторных клеток.

Таким образом, БЦ становится новым, современным биоматериалом для создания на ее основе раневых покрытий в комбустиологии и исследование ее дополнительных возможностей в этой связи становится актуальным.

Цель исследования. Экспериментально обосновать биомедицинскую технологию хирургического лечения глубоких ожоговых ран с помощью раневых биологических покрытий на основе бактериальной целлюлозы

Задачи исследования.

1. В экспериментальных исследованиях, на основе проведения токсикологических испытаний, изучить безопасность образцов бактериальной целлюлозы, используемых в качестве кандидатов раневых биологических покрытий.
2. Разработать в эксперименте формирование глубокого ожога кожи и биомедицинскую технологию лечения ожоговых ран животных с помощью биологических покрытий на основе бактериальной целлюлозы.
3. Провести патоморфологический и морфометрический анализ регенерации глубоких ожоговых ран при использовании биологических покрытий на основе бактериальной целлюлозы в эксперименте и сравнить их заживление при использовании традиционных технологий.
4. Изучить эффективность заживления ожоговых ран биологическими покрытиями на основе целлюлозных структур с помощью клинико-лабораторных и микробиологических методов исследования.

Научная новизна исследования. В экспериментальных исследованиях доказана безопасность (острая токсичность и цитотоксичность) пластин влажной бактериальной целлюлозы при использовании их в качестве кожного раневого покрытия у животных и при контакте с дермальными фибробластами человека. Впервые разработан способ моделирования глубокого ожога кожи в эксперименте, максимально приближенный по механизму к ожоговой травме для дальнейшего изучения возможности местного лечения ожоговых ран с помощью основных методов, применяемых в комбустиологии, в том числе с помощью биологических покрытий на основе бактериальной целлюлозы. Стадии заживления ожоговых ран при использовании различных биологических повязок на основе бактериальной целлюлозы были изучены экспериментально с использованием клинических, микробиологических, лабораторных методов исследования.

Впервые проведено патоморфологическое и морфометрическое исследование заживления глубоких ожогов кожи в эксперименте в сроки от 5 до 28 суток в зависимости от применения биологических раневых покрытий БЦ в сравнении с традиционным открытым лечением ожоговых ран.

В ходе сравнительных экспериментальных исследований доказана высокая эффективность заживления ожоговых ран при использовании биологических материалов на основе бактериальной целлюлозы за счет формирования закрытой среды, что способствует, наряду с уменьшением количества перевязок и травматизации раневой поверхности, снижению микробной контаминации, увеличению скорости эпителизации ран, улучшению основных клинических и лабораторных показателей.

Теоретическая и практическая значимость работы. Безопасность кожного применения биопленок БЦ продемонстрирована в эксперименте на лабораторных животных, а также при контакте с дермальными фибробластами человека *in vitro*. Полученные данные впервые демонстрируют эффективность применения данного биологического материала в комбустиологии. Патоморфологические изменения ожоговых ран, клинические, микробиологические и лабораторные исследования

убедительно доказали высокую скорость заживления ожоговых ран в закрытой среде при использовании раневых покрытий на основе БЦ при сравнении с открытым традиционным ведением. В эксперименте разработан новый способ формирования глубоких ожоговых ран. Установлено, что раневые покрытия на основе БЦ могут способствовать повышению эффективности оказания хирургической помощи в медицинских организациях 1,2,3 уровня при термических ожогах 2-3 степени. Полученная информация дает возможность обосновать клиническое применение БЦ в лечении ожоговых ран.

Методология и методы исследования. Диссертация подготовлена на кафедре госпитальной хирургии ФГБОУ ВО АГМУ Минздрава России (ректор – д.м.н., профессор Шереметьева И.И.) в соответствии планом научно-исследовательской работы Алтайского государственного медицинского университета. В качестве кандидатов для создания экспериментальных раневых покрытий были использованы образцы гель-пленки БЦ, которые получены в лаборатории биоконверсии ИПХЭТ СО РАН (г. Бийск). Она является биополимером глюкозы, который синтезирован путем микробной трансформации простых сахаров в полимерную влажную волокнистую структуру. Экспериментальная работа выполнена в несколько этапов: Первый этап включал проведение экспериментальных исследований по определению безопасности БЦ, как потенциального кандидата для создания раневых покрытий. На данном этапе изучалась острая токсичность при накожном применении БЦ на крысах линии Wistar (n=20) и ее цитотоксичность при взаимодействии с дермальными фибробластами человека. Оценивались клинические, патоморфологические, лабораторные показатели. Второй этап заключался в оценке скорости заживления экспериментальных ожоговых ран с помощью двух групп раневых покрытий на основе БЦ (БЦ в физиологическом растворе – n=20 и БЦ с экспозицией в 1% растворе хлоргексидина – n=20) по сравнению с их традиционным местным лечением мазью Левомеколь (группа сравнения – n=20) и контролем – n=20. Оценивались клинические, бактериологические, патоморфологические, морфометрические показатели. Диссертационное исследование проводилось после разрешения этического комитета (выписка из протокола № 6 от 26.04.2023г.) ФГБОУ ВО «Алтайский государственный медицинский университет» Минздрава России на базе кафедры госпитальной хирургии, в период с 2023г. по 2024 год.

Положения, выносимые на защиту:

1. В экспериментальных исследованиях установлено, что биологические покрытия на основе бактериальной целлюлозы при накожном применении у лабораторных животных не обладают острой токсичностью, а также не приводят к цитотоксическим изменениям при контакте с дермальными фибробластами человека *in vitro*.
2. Биологические покрытия на основе БЦ в процессе высыхания образуют над ожоговой раной плотный струп, который является механическим барьером, препятствующим повреждению образующихся новых дермальных элементов на раневой поверхности, способствующим снижению ее экссудации, микробной контаминации, что в итоге позволяет уменьшить количество перевязок и ускорить заживление в 1,3 раза быстрее по сравнению с открытым ведением.

3. При использовании биологических покрытий на основе БЦ к 28 суткам лечения экспериментальных ожоговых ран в зарытой среде у более 90% животных основных групп раневые поверхности достигли окончательных патоморфологических критериев заживления (критерий 4), тогда как в группе сравнения это отмечено только у 60% особей, а при морфометрическом исследовании они отличались более эффективным уменьшением плотности воспалительного инфильтрата; меньшей выраженностью нейтрофильной и лимфоцитарной инфильтрации; более компактным расположением фибробластов, пучков коллагеновых волокон; преобладанием количества вновь образованных сосудов капиллярного типа.

Степень достоверности и апробация материалов работы. Диссертационное исследование проводилось в соответствии с принципами доказательной медицины. Достоверность научных результатов и выводов обоснована достаточным объемом выборки исследуемых групп (всего – 100 лабораторных животных) и использованными современными аналитическими, клиническими, лабораторными методами обследования животных, а также применением современных прикладных статистических программ. Результаты исследования включены в обучающий курс кафедры госпитальной хирургии ФГБОУ ВО АГМУ Минздрава РФ для ординаторов и врачей-слушателей циклов ДПО и НМО. Основные положения и результаты экспериментального исследования доложены на: неделе науки в АГМУ 07.02.2023г (г. Барнаул), межрегиональной научно-практической конференции «Актуальные вопросы абдоминальной, сосудистой хирургии и флебологии» 21 апреля 2023г. (г. Барнаул), 3 Алтайском венозном форуме с международным участием 21-23 сентября 2023г (г. Барнаул), региональной научно-практической конференции «Актуальные проблемы клинической и экспериментальной хирургии», посвященной 70-летию АГМУ 19 сентября 2024 (г. Барнаул), заседаниях Алтайского краевого научно-практического общества хирургов (2023, 2024). По теме диссертации опубликовано 5 печатных работ, в том числе 3 статьи в научных журналах и изданиях, включённых в перечень российских рецензируемых научных журналов, рекомендованных ВАК, 1 из которых в индексируемой базе Scopus. Получен патент РФ на изобретение № 2815780 «Способ создания глубокого ожога у крыс в эксперименте» (2024).

Личный вклад соискателя. Автор непосредственно участвовала в написании литературного обзора, разработке способа формирования глубокого ожога у крыс и апробации лечения экспериментальных ожоговых ран с помощью биопленок на основе БЦ, дизайна исследования, выборе методов исследования, в организации и проведении всех его этапов, в обработке экспериментального и статистического материала, анализе и интерпретации полученных данных, а также в подготовке публикаций по теме диссертации. Автор лично принимала участие в выполнении экспериментальных исследований по определению острой кожной токсичности и цитотоксичности бактериальной целлюлозы, в проведении более 65% перевязок ожоговых ран, в обследовании животных в последующем периоде.

Выражаем глубокую благодарность сотрудникам кафедры фармакологии им. проф. В.М. Брюханова за помощь в проведении экспериментальных исследований.

Структура и объем диссертации. Диссертационная работа построена по традиционному плану, изложена на 144 страницах машинописного текста, включает введение, литературный обзор, 3 главы собственных исследований, заключение, выводы, практические рекомендации, список литературы, 1 приложение. Библиографический указатель содержит 170 литературных источников, из них 35 отечественных и 135 зарубежных публикаций. Текст иллюстрирован 12 таблицами и 36 рисунками.

ОСНОВНОЕ СОДЕРЖАНИЕ РАБОТЫ

При определении острого токсического действия за сутки до нанесения БЦ на кожу животным основной группы ($n=10$) выстригали шерстный покров в области спины размером 5x5 см. Местное раздражающее действие на кожу оценивали при нанесении кусочка БЦ размером 2,5x2,5 см. БЦ наносили однократно, равномерно распределив по всей поверхности участка и слегка втирая в кожу. В контрольной группе ($n=10$) использовали марлевую повязку размером 2,5x2,5 см, смоченную в растворе хлорида натрия 0,9% (изотонический). Первичную реакцию кожи оценивали сразу после нанесения, далее через 1, 2, 24, 48 и 72 ч. Оценивали состояние кожи, обращая особое внимание на возможность ее покраснения, отечность, наличие трещин, изъязвлений, кровоизлияний, появления сухой корки и т.д. На протяжении всего эксперимента для кормления крыс использовался стандартный лабораторный рацион. Суточное потребление корма и воды фиксировали до применения БЦ, а также после наложения ежедневно, визуально. Массу тела животных определяли перед нанесением БЦ, а затем в течение всего периода наблюдения. Оценку общего состояния животных проводили с учетом изменения поведенческих реакций (двигательная активность, число дыхательных движений, температура, груминг, акт приема корма, воды, акт дефекации). По истечении исследований у крыс каждой группы проводили забор органокомплекса и подвергали их эвтаназии под наркозом.

Критерии оценки «острой» токсичности: число погибших животных и сроки их гибели, местные изменения, общая клиническая картина интоксикации, изменение поведенческих реакций. В эксперименте использовались животные одного возраста (3-4 месяцев), которые распределялись по группам так, чтобы их индивидуальная масса не отличалась более, чем на 10 % от средней массы животных одного пола. За каждым животным наблюдение проводили отдельно, в течение первых 24 часов непрерывно. Особенное внимание уделялось первым 8 часам после нанесения БЦ. Начиная со второго дня, на протяжении 14 суток, продолжали вести наблюдение за животными в утренние и вечерние часы с учетом картины интоксикации. Осмотр осуществлялся в клетках, на руках, на открытой поверхности. Оценка цитотоксичности *in vitro* проводили согласно ГОСТ ISO 10993-5-2011 «Изделия медицинские. Оценка биологического действия медицинских изделий. Часть 5. Исследования на цитотоксичность: *in vitro* методом экстракции. При этом оценивали непрямую токсичность. Для этого заливали каждый образец площадью 2 см² полной ростовой средой (DMEM/F12, 10% FBS (Gibco), Anti-Anti (Gibco)) в количестве по 5 мл и выдерживали на протяжении 24 часов при 37 °С в CO₂инкубаторе (Binder,

Германия). Для исследования использовали 5-й пассаж линии клеток дермальных фибробластов, выделенных из кожи человека ранее по своей усовершенствованной методике. Качественную оценку клеток проводили при помощи инвертированного микроскопа путём визуального их осмотра окрашенных кристалливиолетом. При этом оценивали общую морфологию, вакуолизацию, расщепление, лизис клеток и целостность клеточных мембран. Результаты выражали в процентах.

В качестве раневых покрытий для лечения экспериментальных ожоговых ран использовались пластины влажной БЦ размером 2,0х2,0 см и толщиной 2-3 мм. Образцы БЦ были расфасованы в стеклянные флаконы / пакеты из полимерной пленки, содержащие физиологический раствор / 1% раствор хлоргексидина и простерилизованы термическим методом (рис.1а). Исследование проводилось на модели ран после глубоких ожогов III степени. Модель глубокого ожога кожи воспроизводилась у животных (60 беспородных крыс-самцов, массой 200–240 г.). Под однокомпонентным внутрибрюшным наркозом (раствор Телазола в концентрации 1 мг/кг) в межлопаточном пространстве спины крысы линии Wistar, весом 230-300 грамм сбивалась шерсть, кожа обрабатывалась 70% этиловым спиртом. Предварительно на плите ПЛК-1818 производили нагревание металлической пластины толщиной 0,5 см и имеющей размеры нагревательной поверхности 2,0х2,0 см, с ручкой длиной 15 см и общим весом 50 грамм до температуры 180°C. В течение 12 секунд осуществлялось плотное соприкосновение кожи животного с нагретой поверхностью пластины для формирования глубокого ожога кожи, площадь которого соответствовало площади пластины (рис.1б).

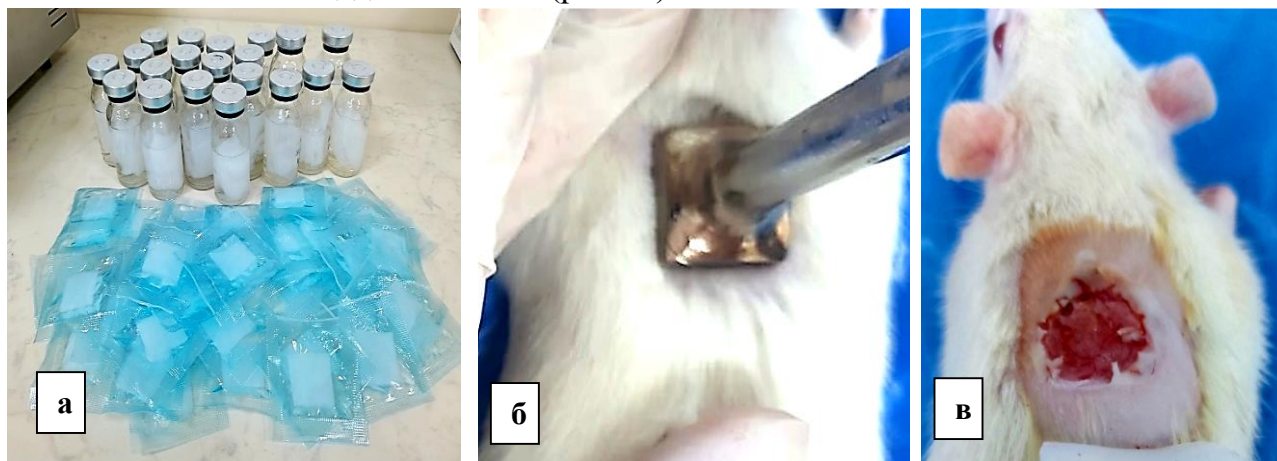


Рисунок 1: 1а – тиражирование пластин бактериальной целлюлозы в стерильных стеклянных флаконах и пластиковых пакетах, 1б – прикосновение нагретой до 180°C пластины к коже крысы, 1в – формирование ожоговой раны на коже животного

Через 2 суток выполнялась некрэктомия, с последующей аппликацией исследуемых материалов и фиксацией их на ране (рис. 1в) тканевым лейкопластырем. Пластины с БЦ укладывались на раневую поверхность на 3-5 суток, после чего по мере высыхания и изменения цвета на серо-желтый во время повязки заменялись на новые. Противоожоговую активность исследуемых покрытий на 5-е, 10-е, 20-е, 28-е сутки оценивали по следующим критериям: 1. Оценка клинического состояния животных, 2. Изучение регенеративных процессов поврежденных тканей у животных при помощи

планиметрического метода исследования ожоговых ран; 3. Изучение динамики патоморфологических и морфометрических показателей заживления раны 4. Изучение показателей развернутого анализа крови и биохимического анализа крови 5. Изучение показателей бактериальной контаминации.

Для патоморфологического и морфометрического исследования использовали биоптаты кожи, полученные от животных крыс-самцов и самок линии Wistar в количестве по 6 образцов из каждой группы на 5, 10, 20, и 28 день эксперимента. Для этого после эвтаназии животного острым скальпелем вырезали кусочек кожи размером 0,5x0,5 см и фиксировали в 10% растворе формалина на 24 часа. Затем материал проводили в 8 порциях изопропилового спирта в автоматической станции TISSUE-ТЕК VIPTM6 (Sakura, NaganoJapan) и заливали в парафин. Срезы толщиной 5-7 мкм изготавливали на роторном микротоме, окрашивали гематоксилином и эозином и заключали под покровное стекло при помощи монтирующей среды Витрогель (Биовитрум). Микроскопически оценивали процентный состав воспалительного инфильтрата (лимфоциты, плазмциты, макрофаги), фибробласты. Количество клеток воспалительного инфильтрата и число сосудов подсчитывали при увеличении x400 в 5 полях зрения в программе ImageTool 3.0.

В ходе экспериментального исследования по оценке острой кожной токсичности первичную реакцию кожи оценивали сразу после нанесения, далее через 1, 2, 24, 48 и 72 часа, обращая особое внимание на возможность ее покраснения, отечность, наличие трещин, изъязвлений, кровоизлияний, появления сухой корки и т.д. Проведенные эксперименты показали, что ни в одной экспериментальной группе случаев гибели животных за 14 дней периода наблюдений зафиксировано не было. Отмечалась нормальная координация движений. Животные активно потребляли корм и воду. Физиологические отправления и показатели температуры в норме. Так, в первый час наблюдений ее средние показатели были равны $38,9 \pm 0,1^{\circ}\text{C}$ и к 72 часам достоверно не изменились ($p > 0,05$), составив $38,8 \pm 0,1^{\circ}\text{C}$.

Клинических проявлений токсичности и изменений в поведенческих реакциях в течение всех 14 дней не наблюдалось. Измерение массы тела крысам, которым наносили БЦ, показало, что, как у самцов, так и у самок, наблюдалось последовательное статистически значимое увеличение массы тела относительно исходного уровня. При исследованиях количества дыхательных движений в течении 72 часов наблюдений установлено, что в первый час эксперимента число дыхательных движений крыс было несколько увеличено, достигая $119,0 \pm 0,7$ дыхательных движений в минуту, что объяснялось поведенческой реакцией животных на анестезию и хирургическое вмешательство, с постепенным их снижением ко второму часу ($p < 0,05$) и нормализацией показателей в течение последующих 72 часов ($p < 0,001$). Значимых различий в частоте дыхательных движений спустя 24, 48 и 72 часа наблюдений не выявлено ($p < 0,05$). Патоморфологические исследования внутренних органов животных подтвердили отсутствие негативного действия изучаемого раневого покрытия на основе бактериальной наноцеллюлозы. Микроциркуляция и реология крови во внутренних органах экспериментальных животных была в норме, развитие

стазов и сладж-феномена в капиллярах легких, печени, миокарда, почки не наблюдалось.

При исследовании цитотоксичности экстракта бактериальной целлюлозы при контакте с дермальными фибробластами человека фибробласты опытных групп имели общую морфологию с клетками контрольной группы, в частности по наличию монослоя ($p > 0,05$), фибробластоподобной клеточной морфологии ($p > 0,05$), вакуолизации цитоплазмы, включениям, клеточному дебрису.

В целом клетки основных групп имели морфологию, характерную для типичных фибробластов: клетки были веретеновидной формы, расположенные параллельно друг другу, ядро имело овальную форму, располагалась центрально, количество ядрышек от 2 до 4. Цитоплазма была умеренная, без четких клеточных контуров. При оценке скорости образования монослоя не выявлено существенной разницы среди исследуемых групп. Клетки во всех чашках занимали более 85% поверхности культурального сосуда, располагались равномерно. Вакуолизация, лизис клеток, наличие клеточного дебриса также не имело достоверных различий между группами.

Благодаря уникальной 3D наноструктуре и влажности мембраны БЦ практически полностью выравнивали и воспроизводили раневую поверхность по площади, создавая оптимальную закрытую среду для заживления ран и регенерации кожи. В течение первых суток после ожоговой травмы у всех животных отмечалось нарушение координации движений, вялость, снижалось потребление корма и повышенное потребление воды. При визуальном осмотре было установлено, что во всех группах животных на месте термического ожога 2-3 степени в течение первых суток после его нанесения формировался участок сухого коагуляционного некроза серо-черного цвета.

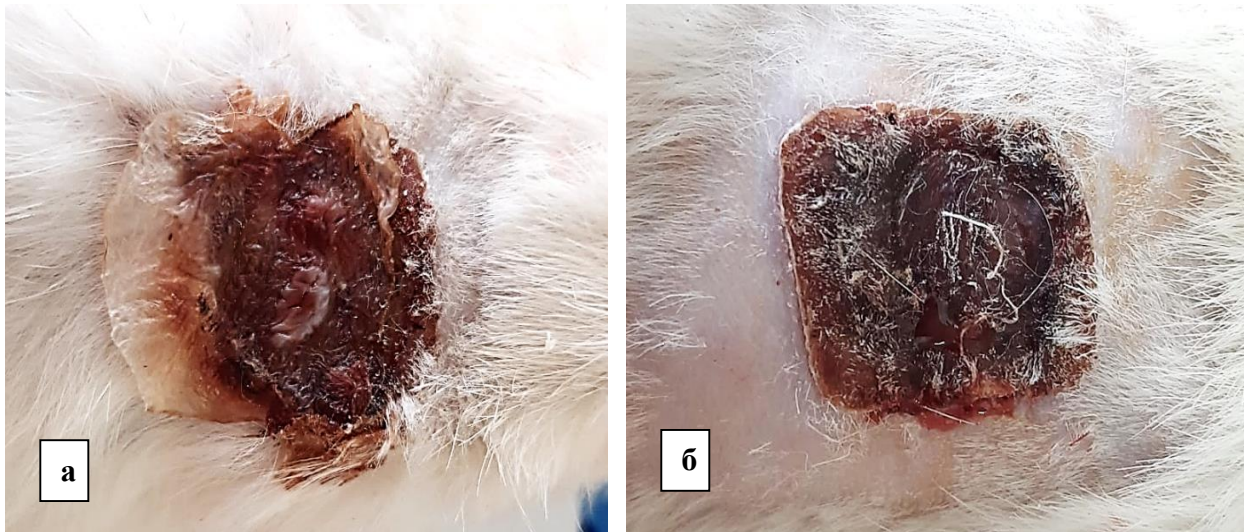


Рисунок 2 – Пластины фиксированной к ожоговой ране БЦ в виде сухого струпа на 5 сутки (а) и 10 сутки (б)

Спустя 3 суток после нанесения на рану БЦ, материал во 1 и 2 группе высыхал, плотно фиксируясь на ожоговой поверхности и к кожным краям в виде струпа коричневого цвета (рис.2а), что препятствовало прилипанию марли к ране. При отсутствии признаков инфицирования струп во время перевязок не убирали, что

позволяло ему находиться на поверхности до 5-10 суток, обеспечивая ей защитный барьер (рис. 2б).

При макроскопической оценке целлюлозные мембраны оказались более эффективными в скорости заживления ожоговых ран. Так, на 5 сутки сухие пластины БЦ (группа с физиологическим раствором и группа с раствором хлоргексидина) были уже хорошо фиксированы к ране.

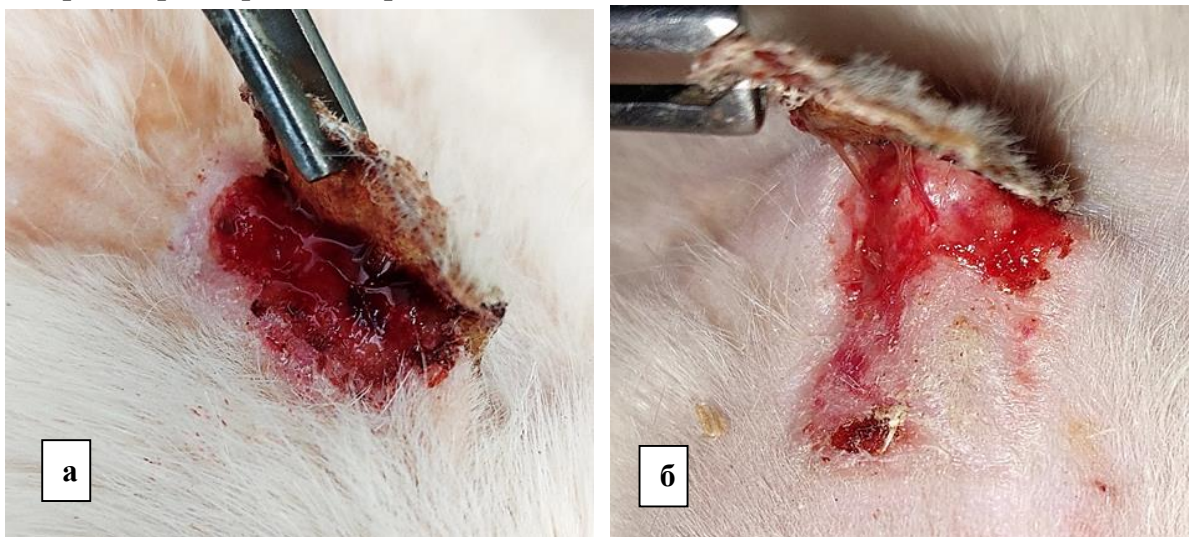


Рисунок 3 – Фото ожоговых ран после удаления сухих пластин бактериальной целлюлозы у животных 1 и 2 группы: а – 5 сутки, б – 10 сутки

Однако под ними имелся небольшой серозный экссудат и эпителизации раны еще не отмечалось (рис. 3а), тогда как на 10 сутки после удаления пластины отмечалось заживление раны почти на половину (рис. 3б), а к 20 суткам практически более чем на 2/3 площади раны. На 5 сутки в группе животных, где использовались перевязки с мазью Левомеколь (3 группа, сравнения) марля была приклеена непосредственно к ложу ожоговой поверхности, где имелся мокнувший раневой детрит с признаками воспаления, наличием серозно-геморрагического экссудата. Ежедневное снятие марли в 3 группе приводило к небольшому повреждению и легкому эрозивному кровотечению из ран, а также к дискомфорту у крыс. Сокращение размеров термической раны и ее эпителизация на 5 и 10 сутки шли в этой группе медленно. Изменение площади ожоговых ран у крыс в исследуемых группах на протяжении 28 суток наблюдений происходило по-разному (табл.1). Установлено, что достоверное ($p \leq 0,001$) снижение площади ожоговой поверхности к 15 суткам наблюдений происходило во всех трех группах крыс, однако более эффективнее оно наблюдалось при применении раневых покрытий из БЦ в 1 группе – на $47,3 \pm 1,8\%$ и во 2 группе – на $44,5 \pm 2,1\%$, тогда как в 3 группе – на $38,0 \pm 1,2\%$.

В дальнейшем улучшение заживления ожоговых ран во всех группах сохранялось, однако в 1 и 2 группе оно имело более интенсивную динамику.

Таблица 1 – Результаты заживления ожоговых ран в группах в течение 28 суток

Показатель	Группа 1 (n = 20)	Группа 2 (n = 20)	Группа 3 (n = 20)	p ₁₋₂	p ₁₋₃	p ₂₋₃
Площадь раны на 3 сутки, см ²	36,4±0,8	35,8±0,6	37,1±0,5	>0,1	>0,1	>0,1
5 сутки	34,1±0,6	33,9±0,4	35,3±0,6	>0,1	>0,1	p>0,1
10 сутки	26,4±0,8	27,6±0,6	31,2±0,6	>0,1	<0,001	p<0,001
15 сутки	18,8±0,5	19,6±0,6	23,1±0,9	>0,05	<0,001	p<0,01
20 сутки	8,1±0,8	10,4±0,9	15,2±0,5	>0,1	<0,001	p<0,01
28 сутки	0,8±0,5	1,1±0,6	7,8±0,7	>0,1	<0,001	p<0,001
% эпителизации раны (28 суток)	97,8±1,4	97,0±1,2	79,0±1,8	>0,1	<0,05	<0,05

Примечание: p – значимость различий площади ожоговых ран между группами

Так, в 1 группе площадь ожоговой раны на 28-е сутки по сравнению с 15-ми сутками уменьшилась на 95,8%, во 2 группе на 94,5%, тогда как, в 3 группе это снижение произошло на 66,1%. Большинство ожоговых ран в 1 и 2 группе к окончанию лечения эпителизировались. В целом за 28 суток наблюдений площадь ожоговой раны у крыс 1 группы сократилось на 97,8±1,4%, 2 группы на 97,0±1,2% и 3 группы на 79,0±1,8%. По-видимому, формирующийся и хорошо фиксированный сухой струп в ожоговой ране после высыхания БЦ способствует ее заживлению в закрытой среде и это обеспечивает более быстрый рост эпидермиса. В этом случае БЦ действует, как физический барьер между раной и окружающей средой и, следовательно, предотвращает травматизацию раневой поверхности при контакте с перевязочным материалом и ее микробную контаминацию.

На протяжении 10 суток у большинства животных основных групп демаркации и отторжения струпа, инфицирования раны не отмечалось. При оценке микробного спектра ожоговых ран установлено, что в начале лечения в большинстве случаев в бактериальных посевах из ожоговых ран животных всех групп регистрировалась условно-патогенная флора в виде *Staphylococcus epidermidis* в концентрации 10⁴ колониеобразующих единиц (КОЕ) (p>0,05). Начиная с 5 суток, во всех группах появляются штаммы *Escherichia coli*, *Corynebacterium spp.*, *Proteus mirabilis* в концентрации 10⁴ КОЕ в виде монокультур, а также в ассоциациях *St. epidermidis* 10⁴. Однако эти изменения более выражены в 3 группе, где проводились открытые ежедневные перевязки ожоговой раны. На 20 сутки в 1 группе с использованием раневых покрытий БЦ (физраствор) почти во всех случаях отмечено отсутствие роста микрофлоры в посевах, а во второй группе обсемененность ран была не высокой с преобладанием штаммов *St. epidermidis* 10². На 28 сутки в 1 и во 2 группе наблюдается снижение микробной обсемененности ран с 10⁴ до 10³, 10² КОЕ, тогда как в 3 группе концентрация штаммов сохраняется практически на уровне 10⁴ КОЕ (p<0,05).

Патоморфологические и морфометрические исследования были проведены в 3 группах экспериментальных животных на 5, 10, 20, 28 сутки наблюдений. Микрофото образцов гистологических исследований в группах на 28 сутки представлены на рисунке 4 а, б, в.

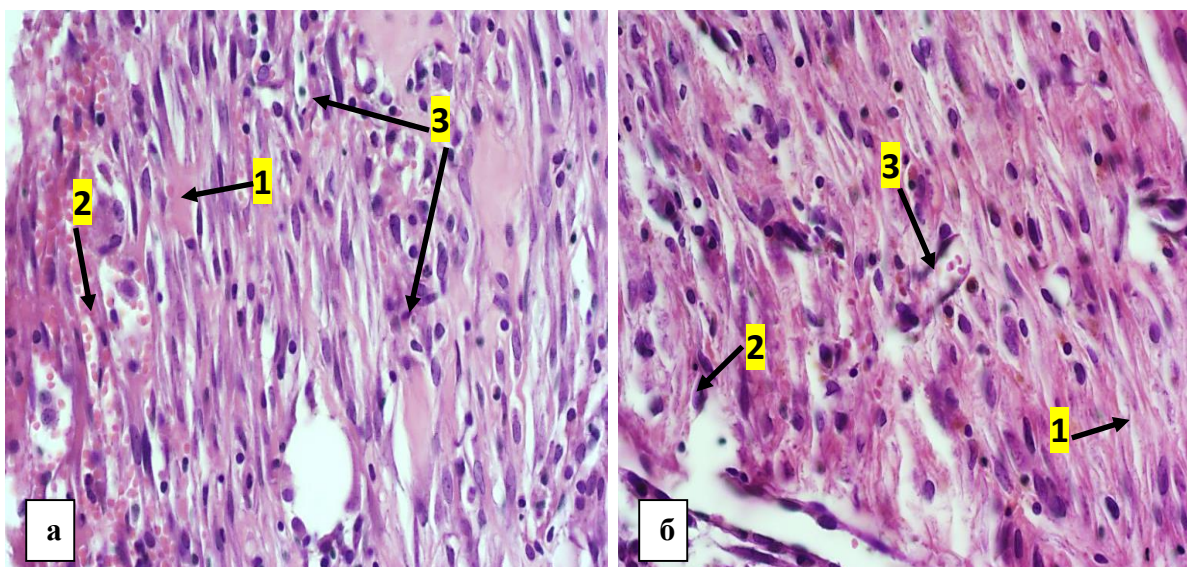


Рисунок 4а – Микрофото ожоговой раны группы с БЦ (физраствор) на 28 сутки. Ок. гематоксилин-эозин, ув. 400. 1 – нити светло-эозинофильных коллагеновых волокон, 2 – кровеносные сосуды, 3 – лимфоцитарно-плазмоцитарный инфильтрат. Рисунок 4б – Микрофото ожоговой раны группы с БЦ (1% хлоргексидин) на 28 сутки. Ок. гематоксилин-эозин, ув.х400: 1 – коллагеновые волокна, 2 – фибробласты, 3 – неососуды.

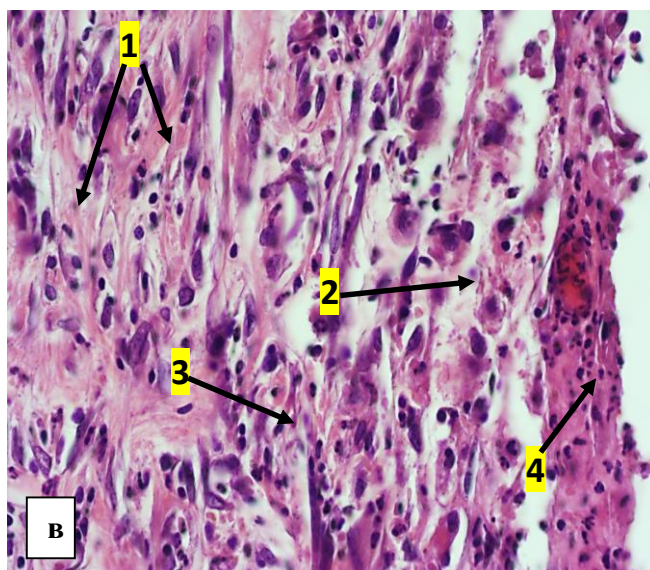


Рисунок 4в – Микрофото ожоговой раны группы с мазью Левомеколь на 28 сутки. Окраска гематоксилин-эозин. ув.х400: 1 – коллагеновые волокна, 2 – отек, 3 – воспалительная инфильтрация, 4 – детрит

В группе, где использовалась БЦ в физрастворе при к 28 суткам наблюдается образование незрелой грануляционной ткани с обрастанием фрагментов бактериальной целлюлозы (при длительном ее нахождении) (рис.4а). Имеется слабая хроническая нейтрофильная воспалительная реакция с отеком дермальных слоев. Молодая грануляционная ткань в этой время уже представлена реактивными фибробластами и тонкими нитями светло-эозинофильных коллагеновых волокон. Продолжается активное формирование кровеносных сосудов. Лимфоцитарно-плазмоцитарный инфильтрат выражен умеренно.

Таблица 2. Изменения процентного состава клеток в ранах при использовании в лечении раневого покрытия на основе БЦ (физиологический раствор)

Клетки ожоговой поверхности	БЦ (физиологический раствор)			
	5 сутки (1)	10 сутки (2)	20 сутки (3)	28 сутки (4)
Воспалительный инфильтрат	52,4±2,6 ^{3,4}	53,0±3,1 ^{3,4}	41,7±1,8 ^{1,2,4}	34,5±2,8 ^{1,2,3}
Нейтрофилы (%)	59,6±2,2 ^{2,3,4}	50,9±1,8 ^{1,3,4}	38,4±3,5 ^{1,2,4}	22,2±2,7 ^{1,2,3}
Лимфоциты (%)	18,9±1,1 ⁴	19,2±3,6	20,7±2,4 ⁴	26,5±0,9 ^{1,3}
Плазмоциты (%)	5,4±0,8 ^{2,3,4}	8,4±0,3 ^{1,3,4}	12,6±0,9 ^{1,2,4}	13,5±0,5 ^{1,2}
Фибробласты (%)	15,6±2,7 ^{3,4}	19,7±4,1 ⁴	25,1±3,0 ¹	33,1±1,3 ^{1,2}
Макрофаги (%)	0,5±0,01 ^{2,3,4}	1,8±0,03 ^{1,3,4}	3,2±0,01 ^{1,2,4}	5,7±0,04 ^{1,2,3}
Сосуды в 5 п.з, (абс)	3,5±0,3 ^{2,4}	7,2±1,1 ^{1,3,4}	12,3±1,4 ^{1,2}	12,5±0,8 ^{1,2}

Примечание (здесь и в таблицах 3,4): 1 - значимость различий ($p < 0,05$) при сравнении с 5 сутками, 2 - значимость различий ($p < 0,05$) при сравнении с 10 сутками, 3 - значимость различий ($p < 0,05$) при сравнении с 20 сутками, 4 - значимость различий ($p < 0,05$) при сравнении с 28 сутками

При подсчете клеток (табл.2) плотность воспалительного инфильтрата по сравнению с 20 сутками уменьшилась до 34,5±2,8 ($p < 0,01$). При рассмотрении процентного состава клеток нейтрофилы снизились до 22,2±2,7% ($p < 0,01$). Отмечается увеличение лимфоцитов до 26,5±0,9% ($p < 0,01$), плазматических клеток до 13,5±0,5% ($p > 0,05$), фибробластов до 33,1±1,3% ($p < 0,05$), макрофаги до 5,7±0,04% ($p < 0,001$). Число сосудов в 5 полях зрения стало равным 12,5±0,8 ($p > 0,05$). В итоге, начиная с 5 суток и к окончанию лечения воспалительный инфильтрат уменьшился на 34,2%, а количество нейтрофилов на 62,8%. К 28 суткам произошло увеличение количества фибробластов на 42,9%, макрофагов на 91,2%, неососудов на 72% (табл.2). К окончанию эксперимента на 28 сутки в группе, где в лечении ожоговых ран использовалась БЦ в 1% хлоргексидине, наблюдается практически окончательное формирование более зрелой грануляционной ткани с наличием вновь образованных кровеносных сосудов (рис.4б). Во всех случаях была отмечена краевая эпителизация раны.

Иногда на поверхности раны сохранялись небольшие фрагменты струпа с сохранением небольших участков воспалительной реакции в месте соприкосновения с раневой поверхностью. Формирование зрелой грануляционной ткани происходило за счет увеличения количества фибробластов с наличием утолщенных коллагеновых волокон разной степени зрелости с их более плотным расположением.

Воспаление было не выражено и представлено единичными клетками воспаления. По сравнению с 20 сутками плотность воспалительного инфильтрата снизилась до 30,5±1,8 ($p < 0,05$), количество нейтрофилов до 28,1±1,1% ($p < 0,05$), лимфоцитов до 17,5±0,7% ($p > 0,05$), плазматических клеток до 8,6±0,04% ($p < 0,001$) (табл.3).

Таблица 3. Изменения процентного состава клеток в ранах при использовании в лечении раневого покрытия на основе БЦ+хлоргексидин

Клетки ожоговой поверхности	БЦ + хлоргексидин			
	5 сутки (1)	10 сутки (2)	20 сутки (3)	28 сутки (4)
Воспалительный инфильтрат	55,4±1,3 ^{1,3,4}	50,0±2,0 ^{1,3,4}	41,7±2,5 ^{1,2,4}	30,5±1,8 ^{1,2,3}
Нейтрофилы (%)	55,7±2,2 ^{2,3,4}	46,8±3,5 ^{1,3,4}	33,0±1,7 ^{1,2,4}	28,1±1,1 ^{1,2,3}
Лимфоциты (%)	23,2±0,9	25,1±1,2 ⁴	20,7±2,1	17,5±0,7 ²
Плазмоциты (%)	4,7±0,03 ^{2,3,4}	8,8±0,05 ^{1,3,4}	11,8±0,05 ^{1,2,4}	8,6±0,04 ^{1,2,3}
Фибробласты (%)	16,1±1,8 ^{3,4}	18,4±3,3 ^{3,4}	31,5±2,7 ^{1,2,4}	40,8±1,3 ^{1,2,3}
Макрофаги (%)	0,3±0,01 ^{2,3,4}	0,9±0,02 ^{1,3,4}	2,0±0,01 ^{1,2,4}	2,3±0,01 ^{1,3,4}
Сосуды в 5 п.з, (абс)	3,8±0,3 ^{2,3,4}	9,5±0,8 ^{1,3,4}	14,6±0,2 ^{1,2,4}	15,2±0,2 ^{1,2,3}

Количество фибробластов увеличилось до 40,8 ±1,3% (p<0,01), макрофагов – 2,3±0,01% (p<0,001). Число сосудов в 5 полях зрения увеличилось и составило 15,2±0,4 в абсолютных цифрах. К окончанию лечения по сравнению с 5 сутками плотность воспалительного инфильтрата уменьшилась на 45,1%, количество нейтрофилов снизилось на 49,6%, лимфоцитов на 24,6%. Число плазмоцитов увеличилось на 83%, фибробластов на 60,5%, макрофагов на 70%, неососудов на 75%.

В группе, где использовалась мазь Левомеколь на 28 сутки на месте ожога на поверхности раны отмечается сохранение детрита в виде тонкого струпа. Под струпом идет медленное развитие незрелой грануляционной ткани с реактивными фибробластами. В дерме сохранен умеренный отек на фоне снижения макрофагальной воспалительной инфильтрации. (рис.4в). Грануляционная ткань представлена умеренным количеством продольно расположенных эозинофильных коллагеновых волокон и реактивных фибробластов. Однако толщина этих коллагеновых волокон и плотность значительно меньше, чем в 1 и 2 группе, где использовались раневые покрытия на основе БЦ. Также здесь более выражена нейтрофильная воспалительная инфильтрация тканей и тканевой отек. По сравнению с 20 сутками плотность воспалительного инфильтрата на 28 сутки снизилась до 38,5±1,9, однако достоверных различий выявлено не было (p>0,05).

При рассмотрении процентного состава клеток количество нейтрофилов стало также меньше, составив 35,3±1,9%, уменьшилось и количество лимфоцитов до 20,1±0,7%, однако достоверных различий изменений этих клеток по сравнению с 20 сутками также выявлено не было (p>0,05). Значимость различий отмечена по снижению плазматических клеток до 10,5%±0,02% (p<0,001), увеличению фибробластов до 31,4±3,0% (p<0,001), макрофагов до 7,7±0,03% (p<0,001). Число новых сосудов увеличилось до 12,8±1,0, однако по сравнению с 20 сутками не изменилось. В итоге, по сравнению с 5 сутками, к окончанию лечения плотность воспалительного инфильтрата снизилась на 31,88%, количество нейтрофилов на 39,3%. Количество фибробластов увеличилось на 40,8%, плазмоцитов на 18,1%, макрофагов на 88,3%, неососудов на 67,2% (табл.4).

Таблица 4. Изменения процентного состава клеток в ранах при использовании в лечении мази Левомеколь

Клетки ожоговой поверхности	Левомеколь			
	5 сутки (1)	10 сутки (2)	20 сутки (3)	28 сутки (4)
Воспалительный инфильтрат	56,4±1,7 ^{3,4}	55,1 ±2,2 ⁴	45,7±4,1 ¹	38,5±1,9 ^{1,2}
Нейтрофилы (%)	58,2±3,6 ³	54,4±3,0 ^{3,4}	40,1±2,4 ^{1,2}	35,3±1,9 ^{1,2}
Лимфоциты (%)	21,7±1,0	20,2±0,3	21,7±0,8	20,1±0,7
Плазмоциты (%)	8,6±0,06 ^{1,2,3,4}	11,1±0,04 ^{1,3,4}	13,8±0,02 ^{1,2,4}	10,5±0,02 ^{1,2,3}
Фибробласты (%)	10,6±1,1 ^{2,3,4}	12,0±2,6 ^{1,3,4}	18,6±1,3 ^{1,2,4}	31,4±3,0 ^{1,2,3}
Макрофаги (%)	0,9±0,01 ^{1,2,3}	2,5±0,04 ^{1,3,4}	5,8±0,04 ^{1,2,4}	7,7±0,03 ^{1,2,3}
Сосуды в 5 п.з.	4,2±0,2 ^{1,2,3}	7,6±0,5 ^{1,3,4}	10,5±0,6 ^{1,2}	12,8±1,0 ^{1,2}

Таким образом, при проведении морфометрических исследований было установлено, что, начиная с 5 суток и к окончанию лечения уменьшение воспалительного инфильтрата происходило в 1 (на 34,2%) и 2 группе (45,1%), тогда как в 3 группе он уменьшился на 31,8%. Снижение уровня нейтрофилов также более эффективно происходило в 1 (на 62,8%) и 2 группе (на 49,6%) по сравнению с 3 группой, где снижение составило 39,3%. Увеличение количество фибробластов также более значимо происходило в 1 (на 42,9%) и 2 группе (60,5%), а в 3 группе на 40,8%. К 28 суткам наблюдений количество образованных сосудов в 1 и 2 группе увеличилось на 72% и 75%, тогда как в группе сравнения на 67,2%.

Полученные данные гистологических срезов на протяжении 28 суток наблюдений позволили нам сформировать 4 критерия оценки скорости заживления ожоговых ран: 1. Раны с минимальным скоплением клеток, отсутствием грануляционной ткани или эпителизации. 2. Раны с тонкой и незрелой грануляционной тканью, с наличием воспалительных клеток, но с небольшим количеством фибробластов, капилляров, отложением коллагена и минимальной миграцией эпителия. 3. Раны с грануляционной тканью средней толщины, заполненной преимущественно фибробластами с обширной неоваскуляризацией, умеренным отложением коллагена с миграцией эпителия от минимальной до умеренной. 4. Раны с обильной грануляционной тканью, заполненной фибробластами с обширным отложением коллагена; отчетливые признаки неоваскуляризации, частичная или полная эпителизация. Для оценки скорости эпителизации ожоговых ран было проведено сравнение этих показателей в группах экспериментальных животных. При сравнении критериев частоты заживления была обнаружена разница между группами. Так, достоверная значимость различий по критерию заживления 4 отмечена в сравнении между группами 1 и 3 и 2 и 3 за счет большего количества эпителизированных ран в основных группах ($p < 0,05$). Аналогичная тенденция отмечена при сравнении групп по совокупности критериев 2 и 3 ($p < 0,05$).

Изучение реакции показателей крови к окончанию периода лечения показало, что значимое снижение эритроцитов (на 20,2%), гематокрита (на 17,7%), гемоглобина

(на 21,7%) отмечено в 3 группе животных ($p < 0,05$). Однако показатели не были критическими по отношению к значениям контрольной группы (табл.5).

Таблица 5 – Изменения основных показателей периферической крови в группах экспериментальных животных на фоне лечения ожоговых ран на протяжении 28 суток наблюдений

Группы	Лейкоциты, $10^9/\text{л}$ Me (Q1; Q3)	Эритроциты, $10^{12}/\text{л}$ Me (Q1; Q3)	Гемоглобин г/л Me (Q1; Q3)	Гематокрит, % Me (Q1; Q3)	Тромбоциты, $10^9/\text{л}$ Me (Q1; Q3)
Интактные	6,2 (3,2;6,6)	7,4 (7,3;7,4)	140 (128;141)	37,0 (34,6;37,1)	688 (652;694)
Контроль	3,4 (1,1;3,5)	6,2 (1,8;6,2) $p_{\text{инт}}=0,036$	108 (31;110) $p_{\text{инт}}=0,037$	28,3 (8,3;28,6) $p_{\text{инт}}=0,037$	102 (99;143) $p_{\text{инт}}=0,037$
5 сутки					
1 группа БЦ+физраствор	4,2 (4,0;6,8)	7,6 (7,1;8,4) $p_{\text{контр}}=0,037$	139 (138;147) $p_{\text{контр}}=0,037$	37,2 (35,8;39,3) $p_{\text{контр}}=0,037$	659 (657;826) $p_{\text{контр}}=0,037$
2 группа БЦ + хлоргексидин	4,0 (4,0;6,6) $p_{\text{контр}}=0,036$	8,1 (6,7;8,2)	138 (136;157)	37,0 (34,5;38,5)	834 (815;840) $p_{\text{инт}}=0,012$ $p_{\text{контр}}=0,037$
3 группа Левомеколь	3,9 (3,7;4,6)	7,9 (7,4;8,5)	145(136;150)	39,5(37,4;40,4)	707(661;781) $p_{\text{контр}}=0,037$
10 сутки					
1 группа БЦ + физраствор	6,4 (4,4;6,5) $p_{\text{контр}}=0,037$	9,3 (8,5;9,6) $p_{\text{инт}}=0,012$ $p_{\text{контр}}=0,037$	156 (147;159) $p_{\text{инт}}=0,012$ $p_{\text{контр}}=0,036$	42,1 (41,1;44,2) $p_{\text{инт}}=0,012$ $p_{\text{контр}}=0,037$	700 (684;846) $p_{\text{контр}}=0,037$
2 группа БЦ + хлоргексидин	5,3 (3,2;5,6)	9,1 (8,0;9,7) $p_{\text{инт}}=0,012$ $p_{\text{контр}}=0,037$	154 (147;171) $p_{\text{контр}}=0,037$	42,1 (39,4;46,4) $p_{\text{инт}}=0,028$ $p_{\text{контр}}=0,037$	647 (517;758) $p_{\text{контр}}=0,037$
3 группа Левомеколь	5,0 (4,3;5,5) $p_{\text{контр}}=0,037$	8,6 (7,8;8,8) $p_{\text{инт}}=0,021$ $p_{\text{контр}}=0,037$	149 (141;153) $p_{\text{контр}}=0,037$	39,2 (37,0;40,7) $p_{\text{контр}}=0,037$	621 (578;735) $p_{\text{контр}}=0,037$
20 сутки					
1 группа БЦ + физраствор	6,3 (5,6;7,4)	8,3 (8,1;9,3) $p_{\text{контр}}=0,037$	153 (148;159) $p_{\text{контр}}=0,037$	40,3 (40,1;42,4) $p_{\text{контр}}=0,037$	324 (259;593)
2 группа БЦ + хлоргексидин	4,8 (2,8;6,7)	8,1 (7,7;8,8) $p_{\text{инт}}=0,012$ $p_{\text{контр}}=0,037$	150 (142;156) $p_{\text{контр}}=0,037$	40,4 (36,8;41,2) $p_{\text{контр}}=0,037$	639 (581;834) $p_{\text{контр}}=0,037$
1 группа Левомеколь	4,0 (4,0;4,7)	9,4 (8,3;9,7) $p_{\text{инт}}=0,012$ $p_{\text{контр}}=0,037$	166 (147;170) $p_{\text{контр}}=0,037$	43,8 (39,7;44,6) $p_{\text{контр}}=0,037$	465 (375;635) $p_{\text{контр}}=0,037$ $p_{\text{лев}}=0,030$
28 сутки					
1 группа БЦ + физраствор	4,9 (3,3;5,0)	7,8 (7,4;10,1) $p_{\text{контр}}=0,037$	135(128;169) $p_{\text{контр}}=0,037$	36,5 (35,9;45,8) $p_{\text{контр}}=0,037$	549 (316;624) $p_{\text{контр}}=0,037$
2 группа БЦ + хлоргексидин	4,5 (2,1;6,4)	8,2 (7,5;8,9) $p_{\text{инт}}=0,037$	143(136;148)	39,6 (37,5;41,2)	805 (701;903)
3 группа Левомеколь	6,8 (4,0;7,0)	7,5 (6,7;7,9) $p_{\text{хлор}}=0,037$ $p_{\text{физ}}=0,037$	130(111;135) $p_{\text{бц+хл}}=0,037$ $p_{\text{бц+фр}}=0,020$	36,5 (31,0;38,0)	372 (104;586) $p_{\text{инт}}=0,020$ $p_{\text{бц+хл}}=0,037$ $p_{\text{бц+фр}}=0,020$

На фоне роста в течение периода наблюдений уровня тромбоцитов в 1 и 2 группе, в 3 группе имеется, наоборот, снижение на 20% (что ниже интактной группы). Течение раневого процесса во всех группах животных не характеризовалось наличием высокого лейкоцитоза. К 28-м суткам эксперимента по сравнению с 10 сутками в 1 и 2 группе отмечали значимое снижение показателей лейкоцитов, однако в 3 группе наоборот отмечено их повышение на 26,5% до $6,8 \times 10^9$ ($p < 0,001$).

При исследовании достоверно значимых изменений уровня креатинина не в группах в течение всего периода не наблюдалось. Максимальный уровень его в 1 группе достигал 64,5 мкмоль/л (10 сутки), во 2 группе – 62,1 мкмоль/л (5 сутки), в 3 группе – 62,1 мкмоль/л (20 сутки) (табл.6).

Таблица 6 – Изменения основных биохимических показателей крови в группах животных на фоне лечения в контроле и в течение 28 сутки наблюдений

Группа	Креатинин, мкмоль/л Ме (Q1; Q3)	Глюкоза, ммоль/л Ме (Q1; Q3)	Общий белок, г/л Ме (Q1; Q3)	АСТ, Ед/л Ме (Q1; Q3)	АЛТ, Ед/л Ме (Q1; Q3)
Интактные	52,2 (52,2;57,2)	9,1 (8,9;9,1)	66,0 (65,5;66,0)	5,5 (3,5;5,8)	65,0(64,0;65,2)
Контроль	59,6 (55,9;62,1)	9,6 (9,6;9,8)	54,0(53,9;59,2) $r_{инт}=0,036$	45,9(45,1;46,9) $r_{инт}=0,037$	72,1 (41,0;72,1)
5 сутки					
1 группа БЦ + физ раствор	52,2 (51,2;54,7)	8,1 (7,1;8,7) $r_{инт}=0,016$ $r_{контр}=0,037$	56,2 (54,6;58,4) $r_{инт}=0,012$ $r_{ц+хл}=0,037$	36,2 (34,6;50,1) $r_{инт}=0,037$	49,3(48,9;60,1)
2 группа БЦ+хлоргек сидин	62,1 (59,6;75,6)	8,0 (7,6;9,0) $r_{контр}=0,037$	68,0 (61,5;68,5)	14,5 (2,5;34,3) $r_{лев}=0,037$	50,3(23,3;51,7) $r_{инт}=0,012$
3 группа Левомеколь	57,2 (57,2;60,8)	7,8 (7,7;9,9)	56,9 (56,1;62,6)	59,6 (58,6;62,6) $r_{инт}=0,037$	52,7(44,4;53,0) $r_{инт}=0,037$
10 сутки					
1 группа БЦ + физраствор	64,5 (54,7;65,8)	6,8 (6,7;7,0) $r_{инт}=0,012$ $r_{контр}=0,037$ $r_{лев}=0,012$	66,5 (65,8;67,7) $r_{контр}=0,037$	64,4 (40,3;70,4) $r_{инт}=0,037$	45,6(42,7;53,9) $r_{инт}=0,037$
2 группа БЦ+хлоргек сидин	54,7 (48,6;58,4)	7,7 (6,5;9,4)	64,4(60,0;71,6)	58,6(58,1;63,4) $r_{инт}=0,012$ $r_{контр}=0,037$ $r_{лев}=0,012$	55,2(53,0;69,6)
3 группа Левомеколь	58,4 (57,2;59,6)	12,4(9,0;12,6) $r_{контр}=0,012$	62,2(59,1;63,1)	37,6 (35,8;53,6) $r_{инт}=0,037$	60,8(57,4;68,4)
20 сутки					
1 группа БЦ + физраствор	58,4 (52,2;58,4)	10,0 (8,3;11,4)	62,8(59,9;64,1) $r_{контр}=0,037$	19,0 (0,8;23,3)	97,1 (29,9;99,1)
2 группа БЦ+хлоргекси дин	53,5 (53,5;58,4)	9,5 (9,0;9,7)	61,3 (60,8;62,3)	51,4 (26,6;60,1) $r_{инт}=0,037$	67,7 (62,0;78,2) $r_{лев}=0,046$
3 группа Левомеколь	62,1 (55,9;65,8)	9,7 (9,3;11,2)	67,0(63,1;67,2) $r_{контр}=0,037$	32,3 (21,1;40,6)	44,6(43,2;59,3) $r_{инт}=0,012$

Продолжение таблицы 6

28 сутки					
1 группа БЦ + физраствор	59,6 (58,4;69,5)	8,7 (8,6;9,5)	59,9(58,0;65,3)	26,6 (20,5;27,8) $r_{\text{контр}}=0,012$ $r_{\text{инт}}=0,037$	47,1(32,9;49,0) $r_{\text{инт}}=0,012$ $r_{\text{лев}}=0,020$
2 группа БЦ+хлоргек сидин	57,8 (51,0;70,1)	8,8 (8,2;9,6)	71,4(68,2;72,8) $r_{\text{инт}}=0,037$	25,1 (9,8;36,7) $r_{\text{инт}}=0,020$	49,2(28,3;60,5) $r_{\text{инт}}=0,020$
3 группа Левомеколь	54,7 (51,6;58,4)	9,0 (8,1;9,7)	60,7(59,9;64,2)	37,5(29,3;44,9) $r_{\text{бц+хг}}=0,020$ $r_{\text{бц+фр}}=0,020$	67,2(62,9;73,1) $r_{\text{инт}}=0,037$ $r_{\text{бц+хг}}=0,020$ $r_{\text{бц+фр}}=0,035$

К 28 суткам уровень глюкозы снижается, составляя в группах в среднем 8,7 ммоль, 8,8 ммоль/л и 9,0 ммоль/л, однако также значимости различий выявлено не было ($p>0,05$). На 5 сутки имеются низкие показатели АЛТ во всех группах по сравнению с интактными значениями, наиболее достоверно это отмечено в группах БЦ+хлоргексидин и Левомеколь. На 10 сутки этот показатель достоверно снизился на 7,5% только в группе БЦ+физраствор. На 28 сутки показатели АЛТ в основных группах достоверно снизились, из них в 1 группе на 51,5%, во 2 группе на 27,3%, тогда как в 3 группе отмечен рост АЛТ на 8,5%. Также к окончанию лечения в основных группах отмечаются достоверно низкие показатели АСТ по сравнению с контролем на 43% в группе БЦ+физраствор и на 46,3% в группе БЦ+хлоргексидин по сравнению с интактной группой.

ЗАКЛЮЧЕНИЕ И ДАЛЬНЕЙШИЕ ПЕРСПЕКТИВЫ ИССЛЕДОВАНИЯ

Проведенное диссертационное исследование позволило определить, что для местного лечения ожоговых ран может быть использован новый материал, представленный целлюлозой бактериального происхождения. В результате экспериментальных исследований получены доказательства его безопасности по признакам отсутствия общей токсичности и цитотоксичности. При лечении глубоких экспериментальных ожоговых ран с помощью исследуемого материала в сравнении с традиционным открытым лечением с использованием водорастворимой мази Левомеколь получены более лучшие результаты, заключающиеся ускорении скорости заживления в основных группах. Сформирована гипотеза о том, что целлюлозные пленки при высыхании образуют закрытую среду, которая способствует защите раневой поверхности от повреждения образующихся на ней регенераторных клеток, оказывает влияние на снижение экссудации и микробного обсеменения. На наш взгляд дальнейшее исследование свойств бактериальной целлюлозы заключается в проведении клинических исследований по оценке ее эффективности в лечении пациентов с ожогами, а также с длительно незаживающими ранами на фоне сосудистых нарушений, сахарного диабета. Достаточно перспективным выглядит изучение адсорбционных свойств БЦ при взаимодействии с лекарственными препаратами и процесс их высвобождения на раневых поверхностях у больных с ранами кожи и мягких тканей различного генеза.

ВЫВОДЫ

1. Экспериментальная биотехнология лечения ран кожи животных вследствие глубоких ожогов с помощью влажных раневых биопокрытий на основе БЦ, накладываемых в ранние сроки, направлена на формирование над раневой поверхностью защитного механического барьера, препятствующего повреждению образующихся в ране новых клеточных элементов, способствующего снижению ее экссудации за счет сорбционных свойств материала, микробной контаминации, улучшающего процессы микроциркуляции, что в итоге при уменьшении количества перевязок ускоряет заживление ран в 1,3 раза ($p < 0,05$) по сравнению с открытым ведением.

2. На основе экспериментальных клинических наблюдений установлена безопасность раневых биопокрытий на основе БЦ при накожном применении, что подтверждается отсутствием повышения температуры тела и увеличения частоты дыхания животных в период 72 часов ($p > 0,05$), достоверным увеличением их массы в течение 14 суток на 4,4% ($p < 0,05$), отсутствием аллергических и токсических реакций. Образцы БЦ не обладают цитотоксичностью, что определяется отсутствием изменений *in vitro* в дермальных фибробластах человека при сравнении с контрольной группой (расположение, форма клеток и ядра, количество и размер ядрышек, вакуолей в цитоплазме).

3. Патоморфологические особенности заживления экспериментальных ожоговых ран при лечении с помощью раневых биопокрытий на основе БЦ по сравнению с традиционным открытым ведением к 28 суткам наблюдений отличаются более эффективным уменьшением плотности воспалительного инфильтрата; меньшей выраженностью нейтрофильной и лимфоцитарной инфильтрации; более плотным расположением фибробластов, коллагеновых волокон; образованием большего количества новых сосудов капиллярного типа. По результатам гистологических срезов к 28 суткам у более 90% животных основных групп раневые поверхности достигли окончательных патоморфологических критериев заживления, тогда как в группе сравнения это удалось только у 60% особей, что превосходит в среднем на 18,2% ($p < 0,05$).

4. Процесс заживления экспериментальных ожоговых ран в закрытой среде с использованием различных раневых биопокрытий на основе БЦ сопровождается повышением уровня гемоглобина, гематокрита, количества эритроцитов и тромбоцитов, отсутствием лейкоцитоза, снижением количества общего белка, увеличением АЛТ, АСТ. На 28 сутки эксперимента отмечены достоверно худшие лабораторные показатели в группе с традиционным лечением по сравнению с 1 и 2 группой: по количеству тромбоцитов (меньше на 32,2% и 53,8%, $p < 0,001$); количеству лейкоцитов (больше на 27,9% и 33,8%, $p < 0,001$), уровню гемоглобина (ниже 3,7% и 9,1%, $p < 0,05$), уровню АЛТ (выше на 29,1% и 33,1%, $p < 0,001$), уровню АСТ (выше на 29,9% и 26,8%, $p < 0,001$).

ПРАКТИЧЕСКИЕ РЕКОМЕНДАЦИИ

1. Влажные биопластины бактериальной целлюлозы при накожном применении у экспериментальных животных и при контакте с дермальными фибробластами человека *in vitro* не приводят к развитию острой токсичности, цитотоксичности, что позволяет их относить к 4 классу безопасности материалов.

2. Использование раневых биопокрытий на основе БЦ позволяет лечить в ожоговую рану в закрытой среде, уменьшить риск бактериальной контаминации, одновременно снизить количество перевязок и повысить скорость заживления.

3. Полученные положительные экспериментальные результаты лечения глубоких ожогов кожи с помощью раневых биопокрытий на основе бактериальной целлюлозы позволяют обосновать их клиническое применение в комбустиологии.

СПИСОК РАБОТ, ОПУБЛИКОВАННЫХ ПО ТЕМЕ ДИССЕРТАЦИИ

1. Орлова, О.В. Новые биотехнологии в лечении ран мягких тканей / О.В. Орлова, А.Н. Жариков, А.Р. Алиев А.Р. // *Scientist*. 2023. – Т.23. - №1. – С.38-38.

2. Жариков, А.Н. Раневые покрытия на основе бактериальной целлюлозы в лечении инфицированных ран мягких тканей у больных с хронической артериальной ишемией / А.Н. Жариков, А.Р. Алиев, О.В. Орлова // Международная научно-практическая конференция «Хронические раны у детей и взрослых». – М.: Издательство «Перо», 2023. – С.44-47.

3. Жариков, А.Н. Морфологические свойства и безопасность накожного применения бактериальной целлюлозы / А.Н. Жариков, А.Р. Алиев, О.В. Орлова, Л.Г. Дворникова, О.Н. Мазко, О.Г. Макарова, Н.М. Семенихина // *Сибирское медицинское обозрение*. – 2023. – №4. – С.68-75. **(ВАК, Scopus)**

4. Жариков, А.Н. Результаты заживления ожоговых ран с помощью раневых покрытий на основе бактериальной целлюлозы в эксперименте / А.Н. Жариков, А.Р. Алиев, О.В. Орлова, Л.Г. Дворникова, О.Н. Мазко, О.Г. Макарова, Н.М. Семенихина // *Бюллетень медицинской науки*. – 2023. – Т.31. – №3. – С.19-29. **(ВАК)**

5. Жариков, А.Н. Оценка эффективности лечения экспериментальных ожоговых ран по результатам лабораторных и морфологических исследований / А.Н. Жариков, А.Р. Алиев, О.В. Орлова, Л.Г. Дворникова, О.Н. Мазко, О.Г. Макарова, В.В. Прокопьев, Н.М. Семенихина // *Бюллетень медицинской науки*. – 2023. – Т.31. - №3. – С.65-73. **(ВАК)**

Патенты

6. Патент № 2815760. Российская Федерация, Способ создания глубокого ожога кожи у крыс в эксперименте. О.В. Заявка 2023126921 от 18.10.2023. опубликовано 21.03.2024. Бюл. №9 / Жариков А.Н., Алиев А.Р., Мазко О.Н., Макарова О.Г., Орлова О.В.; патентообладатель; Федеральное государственное бюджетное образовательное учреждение высшего образования Алтайский государственный медицинский университет Министерства здравоохранения Российской Федерации

СПИСОК СОКРАЩЕНИЙ И УСЛОВНЫХ ОБОЗНАЧЕНИЙ

АЛТ – аланинаминотрансфераза
АСТ – аспартатаминотрансфераза
БЦ – бактериальная целлюлоза
ИЛ – интерлейкины
КОЕ – колониеобразующие единицы
СМК – стромальные мезенхимальные клетки
ФЗ – физиологический раствор
ФНО- α – фактор некроза опухоли
ХГ – хлоргексидин